Lane Medical Lib

1898

Aus der chirurg. Klinik zu Greifswald.

Ueber Luxatio retroglenoidalis

mit besonderer Berücksichtigung
eines in der Greifswald. chirurg. Klinik behandelten Falles:

Inaugural-Dissertation

zur

Erlangung der Doktorwürde

in der

Medicin, Chirurgie und Geburtshülfe,

welche

nebst beigefügten Thesen

mit Zustimmung der Hohen Medicinischen Fakultät

der Königl. Universität zu Greifswald

am

Dienstag, den 15. März 1898

$1^1/_2$ Uhr Mittags

öffentlich verteidigen wird

Anton Marquardt

aus Gayl (Ostpr.)

Opponenten:

Herr Cand. med. Erttmann.
Herr Cand. med. Frankenberg.
Herr Dr. med. Heisig.

Greifswald.
Druck von Julius Abel.
1898.

Digitized by the Internet Archive
in 2026

https://archive.org/details/IA40154003_0126

Seinen teuren Eltern

in kindlicher Liebe und Dankbarkeit

gewidmet

vom

Verfasser.

Unter Verrenkung, Luxatio, versteht man die andauernde Verschiebung zweier oder mehrerer ein Gelenk constituierender Knochenenden gegeneinander. Ist diese Verschiebung eine so bedeutende, dass die Gelenkflächen ausser jeglichem Contact stehen, so nennt man die Verrenkung eine vollständige, Lux. completa; wenn die gegen einander verschobenen Gelenkflächen sich noch an einzelnen Punkten berühren eine unvollständige, Lux. incompleta s. Subluxatis.

Luxationen gehören zu den selteneren Verletzungen. Bei 15000 Kranken, die vom 1. Mai 1874 bis 10. Oktober 1880 in der Berliner chir. Universitätsklinik und Poliklinik behandelt wurden, fand man nach Kroenlein nur 400 traumatische Luxationen.

Unter den einzelnen Gelenken, welche von Luxationen befallen werden, steht das Schultergelenk obenan; die Humerusluxationen umfassen mehr als die Hälfte sämtlicher Verrenkungen (51,7 %). Diese auffallende Praedisposition des genannten Gelenks ist schon von jeher bekannt und auch aus seiner anatomischen und physiologischen Beschaffenheit leicht erklärlich.

Zunächst liegt das Schultergelenk ganz oberflächlich, und es ist allen schädlichen Einflüssen leicht zugänglich. Die erhebliche Entfernung des Gelenks vom Boden beim Stehen und Gehen und die daraus resultierende bedeutende Fallhöhe beim Sturze, die

instinktive Neigung des Fallenden, durch Vorstrecken des Armes und der Hand die Wucht des Falles zu mildern, endlich der lange Hebelarm, welchen der Humerus, ja in vielen Fällen die ganze obere Extremität für indirekte Gewalten bilden, bieten ebensoviele günstige Momente für das Zustandekommen einer Luxation. Dann liegt der runde Humeruskopf in einer ovalen, sehr seichten, für den Kopf viel zu kleinen Pfanne; die Gelenkkapsel bildet einen schlaffen, dünnen Sack und ist nicht imstande, den Contact dieses so beweglichen Gelenkes zu erhalten. Diese Aufgabe fällt neben dem Luftdruck dem Band- und Muskelapparat zu. Ersterer besteht am Schultergelenk eigentlich nur aus dem lig. coraco-acromiale, welches, wie seine knöchernen Ansatzpunkte, die Bewegungen des Arms nach oben einschränkt. Zu der Befestigung des Gelenks tragen die Muskeln am meisten bei, was sich ja schon daraus leicht ergiebt, dass bei der Lähmung des M. deltoideus der Oberarmkopf immer nach unten sinkt. Oben und hinten wird die Kapsel durch die Sehnen der Mm. supraspinatus, infraspinatus und teres minor verstärkt, indem diese Sehnen innig mit der Kapsel verwachsen, während sie zu ihren Ansatzpunkten ziehen. Vorn verbindet sich die Sehne des M. subscapularis mit der Kapsel. Der relativ schwächste Teil der Kapsel liegt zwischen den Insertionen des M. teres major und subscapularis; hier wird die Kapsel nur durch geringe Bindegewebszüge verstärkt. Alle diese Umstände erklären wohl die relative Häufigkeit der Lux. humeri zur Genüge; und auch die Frage nach dem Zustandekommen dieser Verrenkung lässt sich nach dieser Betrachtung leicht beantworten. Eine unmittelbare, heftig einwirkende Gewalt kehrt sich natürlich an keine anatomischen

Hindernisse; alles muss dem mechanischen Impuls weichen, und so kann auch der Humeruskopf an ganz wunderbare Stellen getrieben werden. So befindet sich, wie Albert berichtet, im Wiener Museum ein Präparat, wo der Oberarmkopf bis tief in die Brusthöhle hineingedrungen ist. Doch das sind Curiosa. Viel wichtiger sind jene Fälle, die eine gewisse Gesetzmässigkeit, etwas Typisches erkennen lassen. Die Entstehung einer Luxation nach oben wird durch das Acromion, den Proc. corac. und das Lig. coracoacromiale erschwert; sie ist ohne Fractur der genannten Knochen wohl kaum möglich. Nach unten könnte der Humeruskopf nur unter der Bedingung ausweichen, dass der Ansatz des M. triceps abgerissen würde. Das trifft jedoch erfahrungsgemäss nie zu; und es bleiben nur 2 Wege für den ausweichenden Gelenkkopf offen, der Weg nach vorn und nach hinten. In der Regel wird die vordere Kapselpartie unterhalb des M. subscapularis als schwächste Stelle einreissen, und von der Art und Richtung der Gewalteinwirkung wird es abhängen, wohin sich der Gelenkkopf definitiv stellt. Um den Widerstand, welchen die hintere, durch die Sehnen der Auswärtsroller verstärkte Kapselwand darbietet, zu überwinden, wird eine viel erheblichere Gewalt nötig sein. Deshalb sind auch die Luxationen nach hinten sehr selten.

Der erste, welcher an der Hand eines grössern Materials über diese Luxation ausführlich berichtet hat, ist J. F. Malgaigne in seinem Werk: Traité de Fractures et Luxations, wenn auch vor ihm schon einige Einzelfälle veröffentlicht sind. Mögen zunächst seine Ergebnisse, soweit sie für meine spätere Ausführung von Interesse und Bedeutung sind, hier folgen.

Er sagt von der Luxatio subacromialis, wie er sie nennt:

Elle est rare; la première observation que je connaisse ne remonte qu' à 1804. Cependant les exemples s'en sont multipliés dans ces derniers temps; j' en ai observé trois pour mon compte; et, pour en tracer l'histoire, j' en ai réuni et comparé 34 observations.

Ce qui m'a frappé tout d'abord, c'est sa rité dans le sexe feminin; sur 31 cas où le sexe est accusé je n'ai trouvé que 5 femmes. Quant à l'âge, elle suit la même loi que les autres luxations humérales.

L'étiologie est pareillement remarquable par la proportion des luxations dues à l'action musculaire convulsive, 8 sur 29, plus du quart. Sept fois la luxation avait eu lieu dans une attaque d'épilepsie; une fois par l'effet de convulsions limitées à l'épaule. Ler chutes sont toute fois la cause la plus fréquente, et elles avaient produit 15 luxations. Die übrigen Fälle sind durch direkt einwirkende Gewalt entstanden, mit Ausnahme von 2, die durch Drehen des Armes nach innen entstanden sind.

Von den Symptomen sagt er: Ce qui frappe d'abord est moins la déformation de l'épaule que sa projection en dehors, en sorte que la poitrine paraît élargie de ce côté; la dépression sous - acromiale était facile à' reconnaître au toucher; une fois même je parvins à sentir le bord interne de la cavité glénöide. L'aisselle était libre comme du côté sain. La tête humérale formait une tumeur saillante en dehors; je l'ai trouvé très exactement sous l'angle postérieur de l'acromion. Le bras était pendant le long du corps, dans une rotation en dedans assez

marquée. Daus ma luxation récente, le coude était porté un peu en avant, écarté du corps de 2 travers de doigts, et il pouvait en être rapproché; dans les deux cas aniens, il était à peu près parallèle au tronc et s'en rapprochait sans grand effort. La mensuration donna des résultats fort étranges. Une fois seulement je trouvai la paroi de l'aisselle allongée de 2 à 3 mm; dans les deux autres cas, elle était raccourcie de 10 et 15 mm.

Die Beweglichkeit des Arms ist nach M. sehr verschieden und wohl von der grösseren oder geringeren Empfindlichkeit des Betreffenden abhängig. Was die Reposition anbetrifft, so hätten die verschiedensten Manöver zum Ziele geführt. Zuweilen hätte man durch blosses Erheben des Arms die Reposition bewirkt, öfters durch Extension in der Achse des verrenkten Arms, auch durch Ziehen nach aussen, innen oder oben, dann durch Rotation nach innen und durch diese, verbunden mit Extension. Für die beste Repositionsmethode hält er direkten Druck auf den luxierten Gelenkkopf, während man mit der anderen Hand einen Gegendruck ausübt. Auch auf die grosse Recidivfähigkeit dieser Luxation macht M. aufmerksam; er glaubt sie durch zu frühzeitige Bewegung hervorgerufen.

Ich habe in der mir zugänglichen Litteratur 23 Fälle von Lux. retroglenoidalis aufgefunden, die ich zunächst, um daran meine weiteren Erörterungen zu knüpfen, hier kurz mittheilen will:

Fall 1. (Sir Astley Cooper: Guy's Hospital. Rp. Vol. IV.)

C., 52 Jahre alt, Epileptiker; bei einem sehr heftigen Anfall wurde durch blosse Aktion der Muskeln der Oberarmkopf auf den Rücken des

Schulterblatts diclociert. Unter dem Acromion zeigte sich eine Vertiefung; man konnte die Finger in die Gelenkhöhle zwischen Os humeri und Proc. corac. einbringen; der Humeruskopf ragte unter der Cavitas glenoidalis zwischen der Spina und dem untern Rand der Scapula hervor. Der dislocierte Kopf konnte durch Extension in die Gelenkpfanne zurückgebracht werden; allein, sobald man nachgab, glitt er wieder an seine alte Stelle zurück. Pat. lebte noch 7 Jahre, ohne seinen Arm wieder gebrauchen zu können. Nach seinem Tode fand man, dass die Sehne des Subscapularis zerrissen war. Der Muskel hatte sich zurückgezogen und war verkümmert. Der Supraspinatus war sehr gespannt, der Infraspinatus und Teres minor verkürzt und erschlafft; die Sehne des langen Bicepskopfes war mit dem Humeruskopf zurückgezogen und verlängert, doch nicht zerrissen. Das Caput humeri war mit dem hintern Rand der Gelenkpfanne in direkter Berührung; beide waren an der Berührungsstelle absorbiert und abgerieben. Die Gelenkhöhle war rauh und uneben.

Fall 2. (Ebendaselbst.)

Ein Edelmann verrenkte sich bei einer Boxerei das Os humeri nach hinten. Mehrere vergebliche Repositionsversuche. Cooper liess den Pat. sich niedersetzen, beugte den Arm rechtwinklich, hob den Arm in die Höhe und gegen den Nacken, sodass die Hand die gesunde Schulter berührte; dann zog er den Ellbogen nach hinten, drückte den Humeruskopf unter die untere Seite der Scapula, und nun kehrte dieser sogleich in die Gelenkpfanne zurück.

Fall 3. (Goyrand: Gaz. de Paris 26 et 27.)

Ein Epileptiker wurde in einem Gasthause von einem epileptischen Anfall befallen. Ein Diener ergriff

den Kranken beim Arm und verhinderte, dass derselbe zu Boden stürzte. Nach dem Anfall brachte man den bewusstlosen Pat. zu Bett. Am nächsten Morgen bekam G. denselben zu sehen. Sein rechter Arm war unbeweglich und äusserst schmerzhaft. Der Arm war gebeugt, nach vorn gerichtet und an den Rumpf gedrückt; der Oberarm war nach hinten rotiert, so dass der äussere Condylus nach vorn, der hintere nach hinten stand und der Vorderarm sich in übermässiger Pronation befand. Pat. wohlbeleibt, darum Deformität der Schulter nicht scharf hervortretend. Der Humeruskopf machte nach hinten unter der Basis des Acromion einen bemerkbaren Vorsprung. Nach vorn war die Schulter merklich abgeflacht. Der rechte Arm konnte nicht die mindesten selbständigen Bewegungen machen. Passive Bewegungen ziemlich leicht und nach vorn nur wenig schmerzhaft; sie waren aber äussert beschwert und schmerzhaft, sobald der Arm dabei in Abduction gebracht wurde. Der Arm war, vom Acromion bis zum äussern Condylus gemessen, um 1 cm verlängert.

Reposition: 2 Gehilfen besorgten mittelst eines unter der kranken Schulter durchgeführten Tuches Contraextension. Extension am Oberarm, nachdem der Oberarm horizontal in die Höhe gebracht war, ergriff der Operateur den Vorderarm über dem Handgelenk mit der rechten Hand, und, während er mit dem Ballen der linken Hand den Humeruskopf von hinten nach vorn zu drücken versuchte, führte er eine Rotationsbewegung des kranken Arms nach aussen aus. Ein sehr vernehmliches Geräusch verkündete das Gelingen der Einrichtung.

Fall 4. (St. Smith: New-York, Journ. March. 1852.) 62j., ziemlich magere Frau; sie gab an, vor ein

paar Wochen in der Weise gefallen zu sein, dass sie zuerst mit vorgestrecktem Ellbogen des linken Arms gegen die Wand einer Bettstelle stiess, dann mit dem Oberkörper sich drehte und mit dem Rücken auf den Boden zu liegen kam. Die Schulter zeigte sich vorn abgeflacht; die Spitze des Olecranon ragte stark hervor. Der Vorderarm lag auf der Brust; der Ellbogen stand etwas vom Rumpfe ab, war nach vorn gerichtet; der Oberarm war nach innen gedreht. Der Kopf des Oberarms stand in der Fossa infraspinata; die verlängerte Achse des Humerus fiel etwa auf die Mitte der Spina scapulae. Aktive Bewegungen unmöglich. Die passiven Bewegungen waren schmerzhaft; der Arm konnte etwas gehoben, aber gar nicht rotiert und nach hinten bewegt werden.

Einrichtung: Der über den Condylen gefasste Oberarm wurde nach gehöriger Contraextension erst abwärtsgezogen und dann allmählich erhoben. Als der Gelenkkopf beweglich geworden und etwas nach unten gedrückt war, wurde ein direkter Druck mit den Fingern auf den Gelenkkopf ausgeübt, wobei derselbe ohne Geräusch in seine normale Stellung trat.

Fall 5. (Bericht über die in der Breslauer Un.-Poliklinik behandelten Kranken 1854—56. Dr. Gust. Joseph).

40j. schwächliche Frau hatte sich vor 5 Jahren bei einem Sturze, wobei sie eine mit dem linken Arm nach oben umschlungene Last trug, die Schulter verrenkt, ohne deshalb ärztliche Hilfe in Anspruch zu nehmen. Die Schulter erscheint jetzt in der vorderen Partie abgeflacht mit stark hervortretendem Acromion und Proc. corac. Gelenkhöhen unausgefüllt, die ganze Schulter in ihrem Umfange von vorn nach hinten verlängert. Der Oberarmkopf wird in der Fossa infra-

spinata dicht unterhalb der Incis. colli scap. gefühlt; er verlässt diese Stelle bei keiner Bewegung. Der Arm ist nicht verlängert. Seine Achse von hinten und oben nach vorn und unten gerichtet; schwache Rotation nach innen; Abstehen vom Thorax. Adduction, Abduction, Vor- und Rückwärtsbewegungen des Arms sind möglich; dagegen kann derselbe kaum erhoben oder nach aussen gerollt oder der Rücken mit dem Ellbogen berührt werden. Auch bei den gestatteten Bewegungen nimmt mehr oder minder die Scapula teil. Kein Heilversuch.

Fall 6. (West: Assoc. Journal 1854.)

Ein Landmann wurde durch eine von hinten auf ihn fallende Menge Bretter zu Boden gedrückt. Der Kopf war unverletzt, dagegen der rechte Arm mit dem Ellbogen auf den Boden gepresst und der Humeruskopf nach hinten getrieben worden. Der Oberarm war so verkürzt, dass es schien, als wäre eine Fractur vorhanden; allein nach Entfernung der Kleidungsstücke zeigte sich unterhalb der Spina scap. ein harter, runder Körper, welcher bei Bewegungen des Ellbogens rotierte, der luxierte Humeruskopf. Reposition leicht.

Fall 7. (Dunn: daselbst 55).

60j. Frau, die nach einem Fall über Schulterschmerzen und Unfähigkeit, den Arm zu bewegen, klagte. Der Arm schien kürzer und nach vorn gerichtet, aber vom Körper entfernt; der Gelenkkopf wurde deutlich auf dem Schulterblatt gefühlt, und er bildete eine beträchtliche Geschwulst. Nach Fixierung des Schulterblatts wurde die Extension in der Richtung des dislocierten Knochens vorgenommen und der Gelenkkopf vom Schulterblatt aus nach unten und

vorwärts gedrängt. Auf diese Weise kehrte der Kopf schnell an seinen Platz zurück.

Fall 8. (Richard: Gaz. des Hôp. 1865.)

42j. mässig kräftiger Fuhrmann, der sich vor 3 Tagen eine Schulterverrenkung zugezogen hatte. Indem er einem Pferde das hölzerne, 20—30 Pfund wiegende Kummet abnehmen wollte und deshalb den linken Arm durch das Kummet gesteckt hatte, machte das Tier eine heftige Aufwärtsbewegung mit dem Halse, welche den Pat. vorwärtsriss. Das Thier schlüpfte aus dem Kummet; der Pat. fiel nach vorn in der Weise zu Boden, dass sein linker Arm vor der Brust lag und der innere Teil des Kummet zwischen Oberarm und Brust lag. Der Oberarm schien dem Rumpfe fast angedrückt zu sein; der Vorderarm war etwas gebeugt und ziemlich stark proniert. Die Schulter selbst zeigte eine auffallende Deformität, war nicht geschwollen. Die Vorderfläche der Schulter war abgeflacht; die Spitze des Acromion ragte nicht nach aussen hervor; der Proc. corac. trat sehr deutlich hervor, und man konnte ihn in seiner ganzen Ausdehnung mit den Fingern verfolgen. Die vordere Wand der Achselhöhe war wenig gespannt; der eingebrachte Finger fühlte den vordern und untern Rand der Gelenkhöhle. Nach hinten unter dem hintern Acromionwinkel wölbte sich ein harter Tumor vor, der Humeruskopf. Keine activen Bewegungen möglich, passive sehr erschwert; der Oberarm konnte nur wenig nach vorn erhoben und etwas weiter nach innen rotiert werden, Oberarme schienen gleich lang zu sein. In Narkose: Contraextension, Extension und Abduction.

Fall 9. (J. Fischer: Wien. med. Wochenschr. XVIII. 1868.)

Ein schwächlicher, 45j. Maurer war von einer Leiter herab auf den vorgestreckten Ellbogen gefallen, hatte im Moment des Fallens ein Krachen im Schultergelenk gefühlt und den Arm nicht mehr bewegen können. Der linke Arm hing schief nach vorn herab, war stark einwärts gedreht, 1/2" verkürzt; der Ellbogen stand vom Thorax ab. Aktive Bewegung unmöglich, passive beschränkt, da Auswärtsrotation und Bewegung nach hinten sich nicht ausführen liessen. Die verletzte Schulter war mässig geschwollen, stand etwas höher. Die Thoraxhälfte schien verbreitert. Am meisten war bei der Inspection der starke Vorsprung des Proc. corac. unter der Haut auffallend, neben welchem nach aussen eine tiefe Grube sich markirte, in welcher man die leere Gelenkpfanne fühlen konnte. Das Acromion war nur nach vorn sichtbar, sprang wenig vor. Der Oberarmkopf lag hinter der Wurzel des Acromion und erzeugte eine derartige Geschwulst, dass der Pat. von der Seite betrachtet förmlich bucklich aussah. Die Einrichtung in Narkose gelang leicht durch Anziehen des erhobenen Arms und Auswärtsrotation. Nach 8 Tagen war Pat. arbeitsfähig.

Fall 10. (W. Koch: Archiv f. klin. Chirurgie XI., 1869.)

Pat., ein schwächlicher Fleischer, fiel mit einer Leiter um, dass er einen Stoss von aussen und vorn nach innen und hinten gegen die Schulter erhielt. Der Arm stand in vollkommener Streckung, vom Rumpfe entfernt nach unten und vorn. Es wurden nur kalte Umschläge gemacht; nach 7 Wochen passive Bewegung, wodurch Pat. fast die normale Beweglichkeit des Armes wieder erlangte; nur konnte er ihn nicht über die Horizontale erheben. Die Extremität magerte

allmählich ab und wurde schwächer. Bei der Untersuchung nach $2^1/_2$ Jahren zeigte sich eine ziemlich bedeutende Atrophie des linken M. deltoideus. Mit einem Ruck konnte Pat. den Arm so nach hinten verrenken, dass der Humeruskopf über den hintern Abschnitt der Cavitas glenoid. nach hinten unter die Wurzel des Acromion auf die hintere Fläche des Collum scapulae trat. Der Oberarm war etwas nach innen rotiert, Arm $^3/_4$ cm länger. Die Sehne des langen Bicepskopfes ist mitten über die cavitas glen. quer verlaufend zu fühlen. Die Reposition bewirkt Pat. ebenfalls allein durch einen kräftigen Ruck. Während bei der Entstehung die Beteiligung einer Muskelgruppe besonders nicht zu konstatieren ist, geschieht die Reposition mit sichtlicher Beteiligung des M. pect. major.

Fall 11—14. (W. Busch: Archiv f. klin. Chirurgie XIX. 1876.)

Busch hat im ganzen 4 mal diese Luxation beobachtet, und zwar zweimal bei Frauen, zweimal bei männlichen Individuen. Bei den Frauen war sie durch direkte Gewalt entstanden, und zwar durch die Faust des Herrn Gemahls, welche bei Gelegenheit eines ehelichen Zwistes die vordere Schultergegend so unsanft berührte, dass sie den Kopf direkt durch die hintere Kapselwand herausschlug. Bei beiden männlichen Individuen war sie durch Muskelaction entstanden. Der eine Pat. war 10 Jahre alt, als er sich diese Verrenkung zum ersten Male zuzog. Er beaufsichtigte Weidevieh und wollte nach einer Kuh mit einem Stocke werfen, dessen freies Ende beschwert war. Er holt zum Wurf weit aus, lässt aber bei der Schleuderbewegung nicht rechtzeitig los, so dass sein Arm durch die dem Stock mitgeteilte Wucht gewaltsam

nach vorn und in Adductionsstellung gerissen wird. Der Arm sinkt herab, während der Humeruskopf nach hinten luxiert ist.

Bei den beiden Frauen war nur eine sanfte Wölbung nach hinten sichbar, weil das Acromion mit seinem hintern Rand einen grossen Teil des Kopfes überdeckte; in den beiden andern Fällen war der Kopf weiter unter die Spina scapulae getreten und sprang gewaltig vor. Die vordere Schulterfläche war immer abgeflacht, in den beiden letzten Fällen bedeutend stärker. Man sieht hier zunächst einen Vorsprung auf der äussern Seite, welcher von dem Halse des Oberarmknochens gebildet wird, der sich auf den Rand der Pfanne stützt. Sodann bemerkt man unterhalb des Acromion und des Proc. corac. eine tiefe Grube; die Grube wird jedoch durch einen scharf hervorspringenden Strang in eine grössere äussere und eine kleinere innere Hälfte geteilt. Dieser Strang wird von den vom Proc. corac. entspringenden Muskeln gebildet. Der Unterarm stand immer zwischen Pronation und Supination. 2 Fälle, die beiden männlichen, waren recidivierende Luxationen. Beide Patienten waren imstande, durch horizontales Erheben des Arms, Adduction und Einwärtsrollen den Kopf aus der Pfanne zu schleudern, und ebenso leicht konnten sie die Reposition vornehmen, wenn sie mit der gesunden Hand an dem leicht erhobenen Arm eine Extension nach vorn ausführten. In den beiden andern Fällen führte ein Verfahren leicht zum Ziel, bei welchem eine Extension an dem zur Horizontalen und nach vorn erhobenen Arm ausgeführt wurde, welcher dann, während ein direkter Fingerdruck auf den ausgewichenen Kopf ausgeübt wurde, eine Auswärtsrollung und Rückwärtsführen des Arms folgte.

Fall 15. (Ball: Brit. med. Journ. Febr. 1876.) Der 19 Jahr alte Pat. streckte, in einem Kohlenbergwerk arbeitend, die Hand aus, um seine Lampe zu ergreifen, als ein Teil des Stollens einstürzte und ihn verschüttete. Als er von seinen Kameraden befreit war, stand der Arm nach der Seite ausgestreckt, im rechten Winkel zur Körperachse, und er konnte nicht herabgelassen werden. Heftige Schmerzen in der Schultergegend. Kopf unter der Spina scapulae fühlbar. Pfanne leer. Durch Extension in der Richtung des ausgestreckten Arms und nachfolgender Beugung gelang die Reposition leicht. Ball glaubt diese auffallende Stellung des Arms durch die Annahme erklären zu können, dass das Collum chirurg. zwischen Acromium und Rand der Gelenkpfanne eingeklemmt gehalten wurde.

Fall 16. (Henri Blanc: Rec. de mém. de méd. etc.; 3. Sér. XXXIII, 1877.)

Pat. ist ein 23j. Cavallerist, welcher mit seinem ausgleitenden Pferde, die den Zügel haltende Hand an den Thorax gedrückt, auf die linke Schulter gefallen war. Die Abflachung derselben, der abnorme Vorsprung des Proc. corac. und die Rotation des Arms nach innen führten zur Diagnose einer Verrenkung nach hinten. In der linken Fossa infraspinata war eine leichte Vorwölbung; bei der Palpation constatierte man unter den dicken und gespannten Weichteilen einen harten Vorsprung, welcher allen Bewegungen folgte und also zweifellos als der Humeruskopf angesprochen werden musste, obwohl sein geringer Umfang der Grösse des letzteren nicht entsprach. Das rührte daher, dass er zum Teil noch unter dem Acromion stand und daher nur in der diesen Knochen überragenden Partie palpiert werden konnte. Die Reduction

geschah durch Extension in der Richtung des luxierten Arms über dem Ellbogen, Führung des letzteren nach hinten und gleichzeitiger Rotation nach aussen.

Fall 17. (Tillaux: The Lancet 1877.)

Pat., ein Mann, hatte vor 6 Jahren die Luxation erlitten. Acromion springt stark vor. Schulterkopf unter der Spina scap. leicht zu fühlen; unterer Schulterblattwinkel etwas mehr von der Mittellinie entfernt als links. Arm ziemlich beweglich. Pat. wollte beim Hinaufsteigen einer Treppe einem Entgegenkommenden ausweichen, glitt aus, fiel mit der vordern Schulterpartie auf die Treppenkante, wollte ein unter dem Arm befindliches Packet nicht fallen lassen, flektierte heftig den Vorderarm und adducierte den Oberarm. 2 Stunden nach dem Unfall schickte er, da er den Arm nicht bewegen konnte, zum Arzt. Ob eine Einrenkung stattgefunden, ist nicht festzustellen. Pat. kann den Arm leicht durch Muskelzug einrenken; mit dessen Nachlass aber sinkt der Kopf stets nach hinten. Elevation = o.

Fall 18. (E. Richter: Centralblatt für Chirurgie, 1882.)

Ein früher gesunder Hoboist erlitt im Bette plötzlich einen Krampfanfall; ein herbeigeeilter Kamerad suchte den Bewusstlosen vor dem Herabfallen von seinem Lager zu schützen, denselben dabei fast nur am Becken fixierend, da die opisthotonischen Bewegungen die gewaltsamsten waren, und sicher, ohne den rechten Arm zu fassen, mit dem der Kranke nach der Wand hin lag. Als derselbe erwachte, zeigte sich der rechte Oberarm fast unbeweglich; erst 15 Stunden nach Eintritt der Verletzung wandte sich Pat. an R., der eine Luxatio humeri infraspinata diagnosticierte und dieselbe ohne Mühe einrenkte.

Fall 19—21. (W. Baum: Centralblatt f. Chir. XVI. 1889.)

In den 3 Fällen von Humerusluxation nach hinten, welche B. beobachtete, erreichte er eine rasche Reposition durch starke Abduction des Arms mit darauf folgender Rotation nach innen. Die Reposition gelang, obgleich es sich in allen 3 Fällen um sehr alte Frauen handelte, ohne Narkose spielend leicht. Aetiologie direkte Gewalt: Stoss gegen den Schulterkopf von vorn oder Fall mit der Vorderfläche der Schulter gegen einen stumpfen Gegenstand mit beschränkter Oberfläche. Befund bei der Verrenkung nicht angegeben.

Fall 22. (F. Fuhr: Münch. med. Wochenschr. 1892.)

16j. Knabe. Im Alter von 13 Jahren bemerkte er beim Baden zum ersten Male, dass beim Bespritzen anderer Knaben das Schultergelenk unter Schmerzen nach hinten hin ausschnappte. Durch zuckende Bewegung mit Arm und Schulter brachte er den Kopf wieder zurück. Dann übte er diese Luxation zum Vergnügen. Rechts sind Infraspinatus und Subscapularis stärker entwickelt. Die Luxation bewirkt er mit einem starken Ruck bei leichter Adduction und Innenrotation. Vorderarm ist dabei bald gestreckt, bald gebeugt. Die höchste Wölbung des Kopfes erscheint hinter der hintersten Ecke des Acromion, die vordere Gegend des Gelenkes ist flach muldenförmig vertieft. Diese Vertiefung wird durch das Relief der Sehne des langen Bicepskopfes in 2 ungleiche Hälften geteilt. Die Entfernung von der Kante des Acromion bis zur Olecranonspitze ist rechts um $1\frac{1}{2}$ cm. geringer als links. Einrichtung mit einem Ruck ohne Unterstützung von Ober- und Vorderarm; passiv durch Zug oder Auswärtsrotation.

Verrenkung: Zuerst wird durch Contraction des Trapezius der hintere, obere Schulterblattwinkel etwas gehoben und das Schulterblatt horizontal gestellt. Ein- und Auswärtsroller contrahieren sich dann und ziehen den Humeruskopf nach hinten; durch ihre Contraction wird er hier festgehalten; der M. supraspinatus bleibt schlaff. Reposition geschieht mit dem Aufhören der Contraction jener Muskeln lediglich durch die Elasticität der gespannten Kapselteile und durch die Schwere der Extremität.

Fall 23. (Schmitt: Münch. med. Wochenschr. 1894.)

Patientin ist jetzt 18 Jahre alt, sehr kräftig entwickelt. Die Mutter teilt mit, dass die Geburt des Kindes nach Aussage des Arztes „eine der schwersten Art" war. Das Kind, welches in „schiefer Lage" geboren wurde, schien ganz leblos und konnte erst mit vieler Mühe zum Atmen gebracht werden. „Der rechte Arm war ganz tot und lag direkt auf dem Rückgrat"; er wurde vom Kinde gar nicht bewegt und musste auf ärztliche Anordnung Tag und Nacht „gedrückt" werden, so dass er nach 14 Tagen voll roter und blauer Flecken war. 6 Wochen nach der Geburt wurde eine elektrische Behandlung eingeleitet, nach der das Kind die Finger bewegen konnte. Lange fortgesetzte Behandlung des kräftig heranwachsenden Mädchens brachte wenig Erfolg; die Bewegungsfähigkeit des Arms im Schultergelenk war und blieb minimal. Abduction des Oberarms vom Körper nur auf 3—4 cm möglich. Die Vor- und Rückwärtsbewegungen im Schultergelenk können so gut wie gar nicht ausgeführt werden, und zwar ist die Aussenrotation besonders behindert. Der Vorderarm steht in Mittelstellung zwischen Pronation und Supination.

Die Pronation ist activ und passiv frei, die Supinationsbewegung dagegen sehr eingeschränkt. Die Muskeln des rechten Oberarms sind äusserst schwach entwickelt, und vor allem auffallend ist die bedeutende Verkürzung des rechten Oberarms. Auch das rechte Schulterblatt ist deutlich verkleinert; seine Spitze steht 2 cm höher als die linke. Das rechte Schlüsselbein ist dünner und weniger stark geschwungen. Die rechte Schulter ist deutlich abgeflacht. Der Humeruskopf fehlt an seiner normalen Stelle, so dass durch den dünnen Schultermuskel hindurch die Gelenkpfanne gut abgetastet werden kann. In der Fossa infraspinata fällt eine leichte Vorwölbung auf; sie ist, wie sich bei passiver Bewegung leicht feststellen lässt, durch den luxierten Gelenkkopf veranlasst. Bei leichtem Zug am Oberarm, unter gleichzeitiger Rotation nach aussen und Abduction tritt der Kopf in die Gelenkpfanne ein, und die Schulterwölbung wird stärker. Lässt der Zug nach, so geht der Humeruskopf an seine alte Stelle zurück. Die Verrenkung ist wohl sicher während der Geburt entstanden.

Von diesen 23 Fällen nimmt zunächst „Fall 22" eine Sonderstellung ein. Die Luxation ist wohl ohne Zerreissung der Kapsel, bei abnormer Weite derselben, zu stande gekommen und keine vollständige. Durch Übung der betreffenden Muskeln ist es dem Knaben schliesslich gelungen, diese Luxation ganz willkürlich zu erzeugen, ein Vorgang, der in der willkürlichen Verrenkung des Daumens, welche ja recht häufig beobachtet wird, gewissermassen ein Vorbild hat. Sie ist von hohem wissenschaftlichen, doch kaum von praktischem Interesse. Die übrigen Luxationen sind durch erheblichere Gewalteinwirkung hervorgerufen; der Gelenkkopf zerreisst dabei die

Kapsel zwischen Acromion und Triceps in erheblicher Ausdehnung und stellt sich unter den M. infraspinatus, entweder dicht unter die Wurzel des Acromion oder weiter in die Fossa infraspinata. Man unterscheidet infolgedessen als Unterarten die Lux. subacromialis und die Lux. infraspinata. Der Unterschied ist nur ein gradueller und wohl kaum von praktischer Wichtigkeit.

An der Leiche kann die Luxation nach hinten durch gewaltsame Rotation des Arms nach innen erzeugt werden (Malgaigne, Fischer). Unter Krachen gelangt der Gelenkkopf über den hintern Gelenkrand weg zunächst unter die Wurzel des Acromion, und er kann von hier durch einen Schlag auf den Ellbogen weiter getrieben werden. Die Kapsel zeigt stets einen weiten, unregelmässigen Einriss an ihrem hintern Umfange; die vordere Kapselwand widersetzt sich den Bewegungen des Ellbogens nach hinten. Auf gewaltsame Bewegung nach hinten hin erweitert sich der Kapselriss bis nach vorn, und er entspannt die vordere Wand. Die Sehne des M. subscapularis ist meist an der Insertionsstelle herausgerissen, der M. teres minor auch oft zerrissen. Steht der Gelenkkopf noch unter dem Acromion, so liegt das Tuberculum minus auf der Hinterfläche des Schulterblatthalses, und der Sulcus intertubercularis humeri ist dem Pfannenrande zugekehrt. Die Beweglichkeit des Arms, besonders die Auswärtsrotation, ist selbst an der Leiche beschränkt. Rückt der Gelenkkopf weiter nach hinten, so werden die Bewegungen freier. Die Bicepssehne war nie zerrissen. Je weiter der Gelenkkopf nach hinten gedrängt wird, um so ausgebreitere Zerreissungen finden statt: der Suraspinatus wird vom Oberarm abgerissen, der lange Kopf des Triceps und der Infraspinatus erleiden Einreissungen. Doch

werden diese Erscheinungen an der Leiche nur zum Teil den wirklichen Verhältnissen am Lebenden entsprechen.

Als vor allem auffallend hebt Malgaigne das seltene Vorkommen dieser Luxation bei Frauen hervor. An der Hand meiner Fälle komme ich zu einem ganz andern Resultat. Unter diesen 23 Fällen sind 9 Luxationen bei weiblichen Individuen; das ist ein viel grösserer Prozentsatz wie bei den anderen Schulterverrenkungen, wo Kroenlein bei 207 Luxationen nur 23 bei Frauen beobachtete. Was das Alter anbetrifft, so folgt nach M. diese Luxation denselben Gesetzen wie die übrigen Schulterverrenkungen. Auch hierin kann ich ihm nicht beistimmen. Bei den weiblichen Personen war, abgesehen von der bei der Geburt entstandenen Luxution, die jüngste 40 Jahre alt, zwei 60 resp. 62 Jahre; 3 waren als sehr alt bezeichnet; bei den übrigen war das Alter nicht angegeben. Bei den Männern war nur 5 mal das Alter angeführt; ein Schluss ist hier also nicht berechtigt. Die Lux. retroglenoid. scheint demnach zunächst mit Vorliebe bei alten, schwachen Individuen vorzukommen, während sonst die Blütezeit des Lebens am meisten von Humerusluxationen betroffen wird. Besonders hervorheben möchte ich jedoch den Umstand, dass diese Luxation 4 mal bei jugendlichen Individuen beobachtet wurde (Fall 11, 15, 22, 23), während nach Kroenlein unter den 207 Fällen von Lux. humeri nur 2 unter 20 Jahren waren.

Mit M. stimme ich darin überein, dass diese Luxation ungewöhnlich häufig durch Muskelwirkung zu stande kommt. Bei meinen Fällen war sie 3 mal durch Schleuderbewegung, 2 mal durch einen epileptischen Anfall hervorgerufen, wozu noch als zweifel-

haft „Fall 3“ tritt, wo die Verrenkung durch Rotation des Arms nach innen oder wohl auch durch den epileptischen Anfall hervorgerufen sein kann. 7 mal war die Luxation durch direkte, 9 mal durch indirekte Gewalt herbeigeführt, und es scheint ein Fall auf den nach innen rotierten Arm diese Luxation zu begünstigen; bei dem während der Geburt entstandenen Fall ist die Ursache unklar.

Die Symptome sind charackterisch: Die Schulter ist von vorn betrachtet abgeflacht und gleichsam nach hinten verschoben; wenn man den Ellbogen nach hinten zu bringen sucht, so vermehrt sich dabei die Abflachung, indem der Pectoralis major und die vordern Bündel des M. deltoideus noch stärker sich spannen. An der Stelle, wo normalerweise der Humeruskopf hervortritt, sieht man eine Vertiefung, und man kann in dieser oft die Caritas glenoidalis vollständig abtasten. Der Proc. corac. und zuweilen auch das Acromion ragen sehr deutlich vor. Der Arm hat fast immer eine sehr geringe Beweglichkeit und steht in federnder Fixation. Auf dem Dorsum scapulae findet sich eine Vorwölbung; man fühlt hier einen harten Tumor, der sich bei Bewegung des Arms als der Humeruskopf erweist. Der Arm ist bald an den Körper gedrückt, bald weit abstehend; je weiter der Gelenkkopf verrenkt ist, desto weiter wird der Ellbogen abstehen. Dann hat man bald eine deutliche Verlängerung, bald eine erhebliche Verkürzung des luxierten Arms constatiert. Dies dürfte sich wohl ebenso erklären: Wenn der Humeruskopf noch mit dem Rande der Gelenkpfanne in Berührung steht, dürfte eine Verlängerung, wenn er aber weiter unter die Basis des Acromion oder gar unter die Spina scapulae tritt, eine Verkürzung resultieren. Schiesslich

wird von vielen Autoren die Innenrotation des Arms als characteristisch für diese Luxation hervorgehoben. 7 mal ist sie bei den von mir angeführten Fällen als vorhanden bezeichnet. Busch hebt ausdrücklich hervor, dass sie nicht dagewesen sei; bei den andern, ausführlich beschriebenen Fällen scheint sie wohl auch nicht vorhanden gewesen zu sein, da sie wohl sonst erwähnt worden wäre.

Ich glaube, dass es vor allem der M. subscapularis und seine innig mit der vordern Kapselwand verschmolzene Sehne sind, welche den Humerus in der Ratation nach innen fixieren. Es würde also eine Innenrotation zustande kommen, sobald die Sehne des Subscapularis nicht gerissen ist. Sobald diese Sehne abgerissen ist, liegt für die Rotation kaum ein Grund vor.

Die Reposition dieser Luxation muss leicht sein; bei 14 Fällen, wo die Art und Weise der Einrenkung angegeben ist, ist sie auf nicht weniger als 8 verschiedene Art und Weise vorgenommen worden; ausserdem ist bei einigen Fällen noch ausdrücklich erwähnt, dass die Reposition sehr leicht gewesen sei.

Noch ein sehr wichtiger Umstand tritt bei der Lux. retroglenoidalis hervor, nämlich ihre grosse Revidivfähigkeit, auf die auch von Malgaigne und Busch schon aufmerksam gemacht worden ist. M. glaubt sie durch zu frühzeitige Bewegung hervorgerufen; B. giebt keine Erklärung. Als die wahrscheinlichste Erklärung erscheint mir folgende: Die Kapselrisse sind bei der Lux. retroglen. gross und heilen oft nicht gut zusammen, bieten also ein gewichtiges Moment für das Zustandekommen eines Recidivs. Der Hauptfaktor ist aber wohl das Abreissen des M. subscapularis, der sich contrahiert und nicht mehr

mit seinem Ansatz zusammenwächst. Die Mm. infraspinatus und teres minor haben dann das Uebergewicht und ziehen den Humeruskopf nach hinten. Und so scheint mir zwischen Rotation des Arms nach innen und Recidivfähigkeit ein bestimmter Zusammenhang zu bestehen; ist der Arm nach innen rotirt, so ist die Sehne des M. subscapularis erhalten, und es ist eine dauernde Reposition zu erhoffen, während sonst die Gefahr einer recidivierenden Luxation nahe liegt. Für diesen Befund sprechen auch meine Fälle. Von 7 Fällen, bei denen die Rotation nach innen hervorgehoben ist, sind 5 dauernd geheilt worden; die beiden andern sind veraltete, verbummelte Luxationen, bei denen keine Reposition vorgenommen worden ist, und wo man wohl durch rechtzeitige Reduction auch eine dauernde Heilung erzielt hätte. Bei keiner trotz Reposition recidivierender Luxation ist eine Rotation nach innen angegeben, was auch für meine Behauptung spricht.

Es sei mir nun gestattet, im Anschluss daran noch einen Fall von Luxatio retroglenoidalis zu veröffentlichen, der in der Greifswalder chir. Klinik behandelt worden ist, und der abgesehen von der Luxation noch durch seine Aetiologie von Interesse ist.

Pat., der 62jährige Kuhfütterer L., wurde am 12. XI. 1896 in die Klinik aufgenommen. Er war vor 11 Wochen nachts damit beschäftigt, eine Kuh zu entbinden. Als er sich darauf zu Bette legte, verspürte er keinerlei Beschwerden von seiten des rechten Arms; als er jedoch am andern Morgen erwachte, konnte er ihn nicht mehr unter der Bettdecke hervorheben. Er lag darauf 5 Tage lang zu Bett und hatte heftige Schmerzen im Arm und in der Schulter; auch Ellbogen und Handgelenk, sowie die Fingergelenke

waren in der Zeit schmerzhaft und geschwollen. Bemerkenswert ist, dass Pat. angiebt, er habe in der Ruhe ebenso grosse Schmerzen gehabt, als bei Bewegungen; ja, es soll nachts sogar öfters eine Verschlimmerung der Schmerzen eingetreten sein. Eine Verschlimmerung derselben trat auch ein, als er dann bei nasskalter Witterung auf dem Felde Kälber hüten musste. Ein Arzt, den er consultierte, verschrieb etwas zum Einreiben und Pulver zum Schwitzen. Da die Beschwerden nicht schwanden, sondern Schmerzen und Steifigkeit des Arms im Schultergelenk fortbestanden, sucht Pat. die Greifswalder chirurgische Klinik auf.

Pat. ist ein mittelgrosser, ziemlich kräftig gebauter alter Mann. Die Wirbelsäule zeigt eine ziemlich starke Ausbiegung nach hinten, besonders im oberen Brustteil, eine Alterskyphose. Über beiden Lungen hört man diffuses Giemen und Pfeifen beim In- und Exspirium. Die linke Clavicula springt in ihrer mittleren Partie scharf nach vorn vor (alte, consolidierte Fractur). Bei Inspection und Vergleichung der beiden Schultern fällt auf, dass die rechte höher steht als die linke. Die rechte Schulter ist abgeflacht und sieht aus wie verbreitert (s. Figuren). Von vorne gesehen, besteht rechts unterhalb des Acromion, wo man normaler Weise den Humeruskopf fühlt, eine flache Vertiefung; der Humeruskopf ist hier nicht vorhanden. Medialwärts davon fühlt man einen scharfen Vorsprung, der den Proc. corac. an normaler Stelle darstellt, welcher nur durch das Fehlen des Humeruskopfes deutlicher palpierbar wird. Bei passiver Bewegung sieht man, wie nach diesem Vorsprung ein Muskelzug vom Oberarm sich hinzieht, der M. coracobrachialis. Von rückwärts betrachtet sieht man unter-

halb der Spina scapulae eine kugliche Vorwölbung, welche als der nach hinten luxierte Humeruskopf anzusehen ist. Der Arm ist vom Körper abduciert und einwärts rotiert; eine Verlängerung oder Verkürzung nicht nachweisbar. Die Achse des Oberarms verläuft von hinten oben nach vorn und unten. Die Muskulatur des rechten Armes und der rechten Schulter ist atrophisch. 18 cm unterhalb des Acromion beträgt der Umfang des Oberarms: rechts 24 cm, links $25^1/_2$ cm. Umfang des Unterarmes: rechts 21 cm, links $23^1/_2$ cm, 10 cm unterhalb der Spitze des Olecranon gemessen.

Beweglichkeit im Schultergelenk bei fixierter Scapula:

Abduction: activ und passiv = 0.

Adduction etwas nach vorn zur vordern Thoraxwand hin activ und passiv in geringem Grade möglich, aber schmerzhaft.

Vorwärtsbewegung ebenfalls etwas ausführbar.

Rückwärtsbewegung = 0.

Rotation = 0.

Das Ellbogengelenk ist frei beweglich; im Handgelenk ist Volar- und Dorsalflexion etwas behindert und schmerzhaft.

Die Fingergelenke sind frei beweglich und schmerzlos; doch behauptet Pat., mitunter auch in ihnen Schmerzen zu haben. Die Muskulatur der Hand ist nicht atrophisch.

Pat. will niemals vorher an Rheumatismus gelitten haben; die übrigen Gelenke des Körpers sind vollkommen intact. Ebenso hat Pat. kein Zeichen einer bestehenden Tuberculose.

21. XI. Operation in Narkose.

Unblutige der Luxation:

1. Akt: Lockerung der Fixation durch forcierte Bewegungen im Schultergelenk, besonders Rotation.

2. Akt: Starke Abduction des Arms mit Zug distalwärts, Auswärtsrotation und starkem Druck auf die Schulter. (Fixation der Scapula.) Herstellung einer Lux. axillaris.

3. Akt: Zug am Arm, Druck gegen den in der Axilla fühlbaren Kopf, Adduction und Einwärtsrotation. Die Luxation ist reponiert.

Nach gelungener Reposition ist der Humeruskopf an der normalen, bisher leeren Stelle fühlbar; die vorher in der Fossa infraspinata bestandene Vorwölbung ist verschwunden. Bewegungen des Arms sind leicht ausführbar; doch fühlt man bei denselben, namentlich bei der Rotation, ziemlich bedeutende Unregelmässigkeiten und Reiben. Verband mit etwas nach hinten fixiertem Ellbogen. Eisblase auf das Gelenk.

25. XI. Passive Bewegungen, Massage.

13. XII. Der Arm wird in Abductionsstellung fixiert. 2mal am Tage passive Bewegungen und Übungen im medico-mechanischen Institut. Massage (Klopf- und Streichmassage).

11. I. 97. Arm kann etwas nach vorn, bis circa 60^0 vom Rumpf gehoben werden. Reine Abduction ca. 45^0. Kraft noch gering, namentlich im Vorderarm. Rotation im Schultergelenk stark beschränkt; active Bewegungen nur spurweise möglich, weniger ergiebig als passive.

25. I. Beweglichkeit hat weiter zugenommen. Muskulatur am rechten Arm ist bedeutend kräftiger als am Anfang der Behandlung.

Endstatus am 4. II. 97, wo Pat. entlassen wird:

Activ, bei fixierter Scapula:

Elevation = ca. 80°,
Abduction = ca. 70°,
Rotation = ca. 30°.
Passiv, bei fixierter Scapula:
Elevation = 100°,
Abduction = 90°,
Rotation = 40°.

Auch diese Luxation zeigt die typischen Symptome der Lux. retroglenoidalis, Abflachung der Schulter, Vorspringen der Proc. corac., Vertiefung unterhalb des Acromion, Fehlen des Gelenkkopfes an seiner normalen Stelle und die federnde Fixation des luxierten Arms; auch springt der Humeruskopf unter der Spina scapulae deutlich vor. Es findet sich ferner bei diesem Fall die Rotation des Arms nach innen; und der Umstand, dass nach sicherlich Wochen langem Bestehen der Luxation die Einrenkung noch dauernden Erfolg hatte, spricht wohl auch für die Annahme, dass die Rotation nach innen und die Wahrscheinlichkeit einer dauernden Reposition hauptsächlich vom Erhaltensein des M. subscapularis abhängig sind. Besonders interessant ist der Fall durch seine Aetiologie. Es findet sich keine Gewalt, die für die Luxation verantwortlich gemacht werden könnte. An Epilepsie hat Pat. nie gelitten; für Tuberculose des Gelenks spricht nichts. Der Kranke hat nun sicher an Gelenkrheumatismus gelitten; dafür sprechen die ganzen Erscheinungen. Es ist also wahrscheinlich eine Spontanluxation infolge eines acuten Gelenkrheumatismus. Als der Arzt den Kranken sah, ist die Luxation wahrscheinlich noch nicht vorhanden gewesen; denn es wäre wohl kaum denkbar, dass derselbe eine Luxation mit solch typischen Erscheinungen hätte übersehen können; sie ist wohl erst später hinzugekommen.

Dass eine Spontanluxation, welche bei Infectionskrankheiten, Typhus z. B., gar nicht sehr selten ist, auch nach acutem Gelenkrheumatismus vorkommen kann, dafür sprechen die in der Litteratur berichteten Fälle.

Gibert berichtet von einer Luxation der rechten Hüfte bei einem 11j. Mädchen, welche nach einem Gelenkrheumatismus beim Gehen spontan entstanden war. Verneuil hat 6 weitere Fälle veröffentlicht; ebenso berichtet G. Busch von 2 Spontanluxationen des Hüftgelenks nach acutem Gelenkrheumatismus.

Es ist also auch in diesem Falle die Diagnose auf Spontanluxation als Folge des acuten Gelenkrheumatismus am ungezwungensten und am meisten begründet.

Zum Schlusse meiner Arbeit ist es mir eine angenehme Pflicht, meinem hochverehrten Lehrer, Herrn Geh. Med.-Rat Prof. Dr. Helferich für die gütige Überweisung dieses interessanten Themas meinen tiefgefühlten Dank auszusprechen.

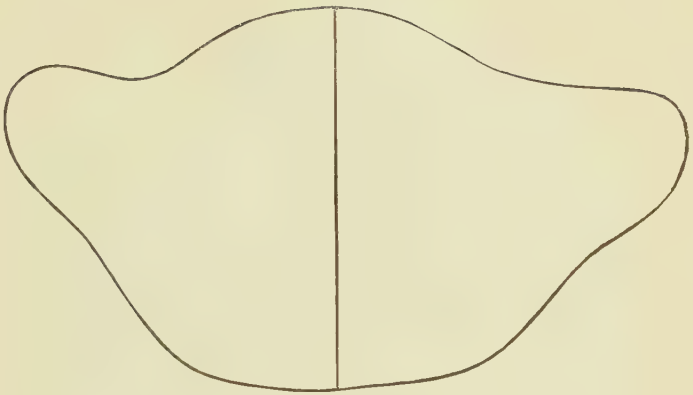

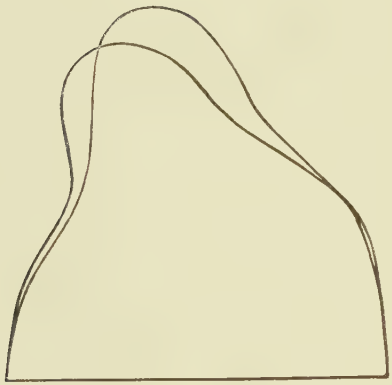

Litteratur.

Rroenlein: Die Lehre von den Luxationen.
Hyrtl: Anatomie.
Rauber: Anatomie des Menschen.
Tillmanns: Specielle Chirurgie.
Albert: Lehrbuch der Chirurgie.
Malgaigne: Traité de Fractures et Luxations.
Schmidt's Jahrbücher.
Guy's Hospit. Rep. Vol. IX.
Bardeleben: Lehrbuch der Chirurgie.
Langenbeck's Archiv für Chirurgie.
Deutsche Zeitschrift für Chirurgie.
Gazette hebdom. 1866.
Gibert: Thèse de Paris.
Bulletins et Mémoires de la Société de Chirurgie de Paris, 1883.
Journal March. 1852.
Bericht über die in der Breslauer Un.-Poliklinik behandelten Kranken, 1854—56.
Assoc. Journal, 1854.
Gaz. des Hôp. 1865.
Wiener med. Wochenschr. 1868.
Archiv f. klin. Chirurgie, 1869, 1876.
Brit. med. Journal 1876.
Rec. de mém. de méd. etc. 1877.
The Lancet 1877.
Münchener med. Wochenschrift.

Lebenslauf.

Anton Marquardt, kath. Konfession, wurde am 20. November 1872 zu Lindmannsdorf O/Pr. als Sohn des Gutsbesitzers Joseph Marquardt und seiner Ehefrau Elisabeth, geb. Bader, jetzt wohnhaft zu Gayl O/Pr., geboren. Seinen Elementarunterricht genoss er in der Pfarrschule zu Migehnen. Von Ostern 1885 bis Ostern 1887 besuchte er die höhere Bürgerschule zu Wormditt. Er wurde dann in die Quarta des Kgl. Gymnasiums zu Braunsberg O/Pr. aufgenommen, welches er Ostern 1894 mit dem Zeugnis der Reife verliess, um in Würzburg Medizin zu studieren. Michaelis 1894 ging er nach Greifswald; hier bestand er am 19. Februar 1896 die ärztliche Vorprüfung. Die nächsten 3 Semester studierte er an der Kgl. Friedrich-Wilhelms-Universität zu Berlin. Michaelis 1897 kehrte er nach Greifswald zurück, wo er am 5. März 1898 nach vorausgegangenem Colloquium und Medicum das Tentamen rigorosum bestand.

Während seiner Studienzeit besuchte er die Kliniken, Kurse und Vorlesungen folgender Herren Professoren und Docenten:

in Würzburg:

v. Sachs. v. Lenhossék. v. Heckel.

in Berlin:

v. Bergmann. Burchardt. Busch. Gebhard. Güterbock †. Heubner. Jolly. Klemperer. Lewin. Olshausen. Senator. Westphal. Winter.

in Greifswald:

Abel. Arndt. Bonnet. Gerstaecker †. Grawitz. Helferich. Hoffmann. Holtz. Landois. Limpricht. Loeffler. Pernice. Richarz. Schirmer. Schulz. Schütt. Solger. Sommer. Strübing. Tilmann.

Allen diesen seinen hochverehrten Lehrern spricht er an dieser Stelle seinen ehrerbietigsten Dank aus.

Thesen.

I.

Bei Hernien ist, sobald auch nur der Verdacht auf Incarceration vorliegt, sofort zur Operation zu schreiten.

II.

Beim Ausräumen eines Aborts ist der Finger der Curette vorzuziehen.

III.

Bei Pneumonieen ist die Prognose nicht allein nach der Ausdehnung der Hepatisation, sondern mit besonderer Berücksichtigung der andern Organe zu stellen.